

И.С. Марков

Детская клиника
иммунодефицитов «Витацет»
(Киев)

Ключевые слова:
хроническая
рецидивирующая
HSV1/2-инфекция,
лечение,
Вальтрекс, Зовиракс,
герпетическая вакцина,
Эрбисол.

Зовиракс внутривенно
1000 мг/сутки (10 дней);
затем **Зовиракс и/или**
Вальтрекс внутрь
последовательно
1000 мг/сутки - 30 дней,
800 мг/сутки - 60 дней,
400 мг/сутки - 85 дней;
+ **иммуноглобулин**
человека против HSV
внутримышечно
по 0,2-0,3 мл/кг массы тела
в сутки №5-7;
+ **α -интерферон**
внутримышечно
3 млн/сутки (14-28 дней,
ежедневно, затем через
день 4-8 недель);
+ **Эрбисол**
внутримышечно 2 раза
в сутки по 2 мл – 20 дней

Комбинированная терапия хронической рецидивирующей герпетической (HSV) инфекции

Резюме. Приведены приоритетные результаты комбинированной терапии супрессивными дозами Вальтрекса и герпетической вакцины хронической рецидивирующей герпетической инфекции у 120 пациентов (детей - 16 или 13,3%, взрослых - 104 или 86,7%) с клинически манифестной формой (генитальный герпес, герпес колен, лица, туловища и слизистых оболочек ротовой полости, офтальмогерпес, поражение нервной системы, герпесассоциированный синдром хронической усталости) и клинически бессимптомной ДНК-положительной формой у женщин детородного возраста с отягощенным акушерским анамнезом. Схема комбинированной терапии включала назначение препаратов с противовирусным действием (**Зовиракс внутривенно и/или Вальтрекс внутрь + иммуноглобулин человека против HSV+ рекомбинантный α -интерферон + Эрбисол**). Спустя 3-4 недели «светлого» клинического промежутка или периода виростатической терапии назначали курс вакцинации культуральной инактивированной вакциной (10 внутрикожных инъекций по схеме) на фоне супрессивной терапии Вальтрексом (500 мг/сутки). Общая продолжительность курса комбинированной терапии составляла от 12 до 30 недель. У всех больных с клинически манифестными формами отмечена хорошая ближайшая клиническая динамика лечения противовирусными препаратами и высокая эффективность длительного комбинированного назначения супрессивной дозы Вальтрекса и специфической активной иммуностимуляции герпетической вакциной. Только у 8/120 (15%) больных с кожно-слизистыми проявлениями герпетической инфекции в первые 3 месяца после вакцинации развились редуцированные клинические обострения, которые самопроизвольно без назначения виростатиков прошли в первые 2-3, реже - 4-5 дней. В 96% случаев, отмечена длительная клиническая ремиссия (у 85% пациентов - более 12-18 месяцев). Только у 3 человек (4±2)% с рецидивирующим генитальным герпесом потребовалось повторное назначение комбинированной терапии Вальтрексом и герпетической вакциной.

Длительное время разработку и клиническое применение этиотропных антигерпетических препаратов рассматривали как неперспективную и вряд ли вообще реальную задачу. Интимные механизмы персистенции вируса простого герпеса (HSV) на генетическом уровне с интеграцией в геном клетки-хозяина и использованием в процессе репликации новых вирионов ее энзиматического аппарата не оставляли, казалось бы, надежды на возможность селективного воздействия на вирус. Разработка и внедрение новых методов молекулярной биологии для изучения процессов жизнедеятельности вирусов в латентном и репликативном состояниях позволили выявить специфические энзиматические эффекты, фармакологическое использование которых сделало возможным избирательно блокировать вирусную репликацию, не затрагивая процессы жизнедеятельности здоровых и латентно инфицированных клеток.

В течение относительно непродолжительного периода времени были разработаны и апробированы для лечения острых и генерализованных форм герпетической инфекции такие противовирусные препараты как йоддезоксисуридин, 5-бромуридин, бромвенилдезоксисуридин, ацикловир, рибавирин, видарабин, теброфен, флореналь, тромантадин, фоскарнет, флокозид, хелепин, алпизарин, бонафтон, ДНКаза. Из химических препаратов системного действия, пригодных для парентерального введения и способных преодолевать гематоэнцефалический барьер, препаратом №1 является ацикловир (Зовиракс для внутривенного введения и Вальтрекс для приема внутрь производства компании Glaxo-Smith Kline).

Ацикловир был разработан в 1974 г. сотрудниками британской компании «Wellcome». Относится к группе препаратов нуклеозидных аналогов, которые сходны по структуре с промежуточными продуктами биосинтеза вирусных ДНК и РНК и способны на конкурентной основе ингибировать синтез вирусиндуцированных ферментов и их каталитическую активность. Основным преимуществом являются его высокая избирательность действия (только в инфицированных клетках, в которых вирус находится в стадии репликативной активности) и низкая токсичность.

В инфицированных клетках под действием вирусной тимидин-киназы происходит селективная активация ацикловира с превращением монофосфата в трифосфат. Ацикловир-трифосфат, выступая прямым конкурентом дезоксигуанозинтрифосфата - нуклеозида, необходимого для репликации вирусной ДНК, - встраивается в вирусную ДНК, и тем самым специфически блокирует дальнейший рост цепи и возможность репликации вируса [27].

Незаменимый для внутривенного введения Зовиракс в настоящее время полностью вытеснен его более современным аналогом в таблетированной форме - Вальтрексом. Вальтрекс представляет собой L-валиновый эфир ацикловира (валацикловир). В организме человека валацикловир под воздействием фермента валацикловиргидролазы быстро и почти полностью превращается в ацикловир и незаменимую аминокислоту - L-валин. Вальтрекс на 27-34% более эффективен Зовиракса клинически, обладает пролонгированным действием и пригоден для длительных курсов супрессивной терапии с целью предупреждения рецидивов. Основным неоспоримым преимуществом Вальтрекса является его высокая, в сравнении с Зовираксом, биодоступность (54% и 10% соответственно) при сохранении низкой токсичности [29]. В результате мультицентровых рандомизированных плацебо-контролируемых исследований, проведенных в 34 центрах Европы, Австралии и Азии, была впервые показана высокая противорецидивная активность Вальтрекса [6]. Однократный прием препарата в суточной дозе 500 мг длительным курсом на протяжении 16-48 недель оказывал выраженный супрессивный эффект, задерживая и уменьшая частоту рецидивов генитального герпеса.

Известны данные о возможности существенного влияния ацикловира на гуморальный и клеточный иммунный ответ организма. В частности, установлено снижение в сыворотке крови уровня вируснейтрализующих антител и ингибирующее влияние на стимулированные естественные киллеры. Однако такие изменения могут быть связаны не с прямым иммуносупрессивным действием ацикловира, а с уменьшением количества антигенов HSV, вызывающих иммунный ответ, в результате угнетения репродукции вируса в организме в присутствии этого препарата [13].

Таким образом, ацикловир, обладая уникальным избирательным виростатическим эффектом на репликативные формы HSV, не действует на вирус в латентной стадии. Поэтому прием препарата хотя и не затрагивает основ биологической жизнедеятельности здоровых или латентно инфицированных клеток, но и не предотвращает после его отмены развития рецидивов и не снижает их частоту.

Длительные и особенно бессистемные (с нарушением кратности введения и терапевтической дозировки) курсы применения ацикловира, преимущественно при внутривенном введении препарата, могут приводить к формированию резистентных штаммов HSV. И хотя обычно это происходит у иммунокомпромированных пациентов, известны данные о выделении высокорезистентных к ацикловиру штаммов HSV от иммунокомпетентных больных, более того - не

получавших препараты ацикловира ранее [12;26].

По мнению авторов, эти данные подтверждают предположение о возможности изначального существования в природе таких мутантных вариантов вируса. Установлено, что от одного больного, но из разных мест локализации герпетических поражений могут быть одновременно выделены как резистентный, так и чувствительный штаммы HSV [30]. Факт одновременной персистенции в инфицированном организме устойчивых и чувствительных штаммов HSV имеет существенное значение для выбора адекватной тактики применения ацикловира и в целом - антивирусной терапии.

Формирование резистентных штаммов HSV выявлено не только к ацикловиру, но и к другим антигерпетическим препаратам. В связи с чем, большое прикладное значение имеет разработка и внедрение в клиническую практику экспресс-методов определения чувствительности HSV к ацикловиру и другим антивирусным препаратам. Известны методики, позволяющие определить чувствительность выделенных штаммов HSV к ацикловиру в течение 18 часов [23] и даже 3 часов [24]. Однако оказалось, что результаты чувствительности штаммов вируса к ацикловиру *in vitro* не всегда коррелируют с клиническими данными. Была доказана возможность несовпадения свойств одного и того же штамма HSV, полученных в условиях *in vitro* и *in vivo* [16]. На основании результатов этих исследований были сформулированы рекомендации о необходимости комбинированного применения антигерпетических химио-препаратов с различным механизмом действия с целью предупреждения появления резистентных мутантов HSV [2]. Наиболее перспективным, но мнению авторов, должно быть сочетанное применение антигерпетических химиопрепаратов и иммунобиологических средств (интерферон, иммуномодуляторы, иммуноглобулины).

Вирус простого герпеса обладает удивительным пантропизмом. Известна высокая тропность HSV к тканям эктодермального происхождения, в связи с чем наиболее часто встречаются поражения кожи, слизистых оболочек, центральной и периферической нервной системы. Поражение жизненно важных висцеральных органов, прежде всего печени, обусловлено тропностью вируса к тканям эндодермального происхождения. Такой, почти универсальный тропизм HSV обусловил значительный полиморфизм клинических проявлений, которые попадают в поле зрения врачей различных «узких» специальностей, таких как: дерматовенерологи, гинекологи, урологи и сексопатологи, неврологи, офтальмологи, неонатологи, гематологи, стоматологи, онкологи. Значительно реже больные, страдающие рецидивирующим герпесом, проходят лечение

и находятся под наблюдением инфекционистов. Возникла парадоксальная ситуация, когда герпесвирусы заболеваниями в плане купирования отдельных симптомов и синдромов защищаются почти все, но никто конкретно не проводит системного лечения болезни. Вероятно, но этой причине существует такое большое количество разнообразных методик лечения, иногда взаимоисключающих, и практически отсутствует целенаправленная научно обоснованная стратегия контроля и профилактики герпесассоциированных заболеваний в масштабах страны.

Селективный подход к герпетической болезни, когда каждый специалист видит только свой локально пораженный участок кожи, слизистых оболочек или орган, значительно сужает взгляд на глобальную проблему герпетической инфекции как системного заболевания всего организма и, прежде всего, иммунной системы. Хотя уже получены данные о возможности длительной персистенции HSV практически во всех субпопуляциях клеток иммунной системы, что проявляется их функциональной недостаточностью (при сохранении нормального или даже повышенного абсолютного количества клеток) приводит к формированию вторичного инфекционного иммунодефицита [15; 20]. На этом основании герпетическую HSV-инфекцию, наряду с ВИЧ/СПИДом, предложено рассматривать как инфекционную болезнь иммунной системы.

Такой взгляд может показаться противоречащим классическим результатам иммунологического обследования пациентов с хронической рецидивирующей герпетической инфекцией: высокий уровень сывороточного интерферона, повышенные титры антител к HSV, высокая активность Т-системы иммунитета [3; 28]. Авторами установлено, что у пациентов с хроническими рецидивирующими герпес-вирусными инфекциями нарушена системы интерферо-

нообразования с изменением физиологического баланса эндогенных α - и γ -интерферонов и продукции специфических протективных антигерпетических антител с изменением пропорции Ig G и Ig M, а также их активности. Кроме того, существенно снижена активность противовирусных киллерных клеток (Т-супрессоры). Высказано предположение, что упомянутое иммунодефицитное состояние либо рестриктировано генетически, либо обусловлено механизмами иммунологической толерантности еще во внутриутробном периоде развития или на первом году жизни ребенка [11].

Все клинические попытки так или иначе усилить специфический иммунный ответ на практике представлены методами активной иммунизации герпетической вакциной или пассивной иммунотерапии путем введения специфических антител против HSV. Среди

методов неспецифической иммуностимуляции наиболее распространены различные схемы использования таких индукторов эндогенного интерфероногенеза, как лаферон, полудан, мифепристон, циклоферон, неовир и некоторые другие, а также стандартных иммуномодулирующих препаратов: тактивин, тималин, спленин, а-тимозин, левамизол, дибазол и др.

Использование с целью активной иммунизации герпетической вакцины имеет неоднозначную оценку в разных наблюдениях. Сообщается о положительном клиническом опыте с 10-летним катампестическим наблюдением применения инактивированной формалином тканевой герпетической поливакцины у 113 больных рецидивирующим герпесом [7]. Известны рекомендации применять поливалентную герпетическую вакцину для лечения рецидивирующего урогенитального герпеса у мужчин и женщин [10]. Дозу вакцины, по мнению авторов, необходимо увеличить в 2 раза, «так как вирулентность возбудителя II типа более активная». С целью подготовки пациентов с рецидивирующим герпесом к проведению вакцинации, которая состоит из 5 внутрикожных инъекций в дозе 0,2 мл, рекомендовано до и между курсами вакцинотерапии назначать средства неспецифической иммуностимуляции [9]. Рецидивы герпетической инфекции авторы купировали назначением противовирусных препаратов. Сообщено об эффективности сочетанного применения при тяжелых формах рецидивирующего герпеса у 32 взрослых парентерального введения индуктора интерферона ларифана и герпетической вакцины [8]. Лечение начинали в период предвестников или в 1-й день рецидива. Отмечено, что во всех случаях начала лечения до появления высыпаний рецидив не развивался, а при появлении высыпаний до начала лечения полный регресс клинических симптомов наступал не позднее 5-го дня рецидива. По данным авторов, такая лечебная тактика обеспечивает выраженный иммуностимулирующий эффект, позволяет избежать обострений, наблюдаемых при изолированном применении вакцины, и значительно удлиняет межрецидивные периоды. Хотя при этом отмечено, что в течение 1 года у 23 человек (71,8%) развились по 2-3 и более рецидивов.

Применение герпетической вакцины существенно ограничивает большая частота вакциноиндуцированных рецидивов. Существует также альтернативное мнение о том, что применение вакцины в условиях гиперантигенемии может инициировать неконтролируемый каскад моноклонального иммунного ответа [11]. Это может, по версии авторов, привести к аутоиммунной реакции и даже к развитию аутоиммунного заболевания. На этом основании сделан теоретический вывод о том, что «активная вакцинация в настоящее время не представляется привлекательной и результативной».

Собственных клинических данных авторы не приводят, но ссылаются на декларированное решение «западных исследователей герпесвирусных инфекций» отказаться от попыток создания вакцин против HSV1/2 и варицелла зостер и практического их применения [21].

Одним из перспективных методов лечения и профилактики герпесвирусных заболеваний, в частности, вызванных HSV1/2, является применение препаратов иммуноглобулина человека. Несмотря на то, что в купировании клинических проявлений, вызванных HSV, основное значение играют реакции Т-клеточного иммунитета [1; 14; 31], в настоящее время получены многочисленные данные о существенной роли в реализации механизма противовирусной защиты продукции в организме специфических антител. В присутствии вирусспецифических антител *in vitro* клетки, зараженные герпесвирусами, эффективно лизируются системой комплемента, активация которого осуществляется по альтернативному пути [17]. При этом активностью обладают и вирус-нейтрализующие, и не нейтрализующие вирус антитела [19]. Использование иммуноглобулинов дает выраженный клинический эффект: облегчает течение и сокращает длительность заболевания, предотвращает развитие нежелательных побочных симптомов и осложнений. В экспериментах *in vitro* было показано, что клетки, инфицированные HSV, в присутствии специфических антител эффективно разрушаются клетками-киллерами [25]. На этом основании были высказаны рекомендации о перспективности комбинированного применения препаратов иммуноглобулинов человека и ацикловира для лечения острых и хронических заболеваний, ассоциированных с HSV [18; 22].

Альтернативой проведения специфической активной или пассивной иммунотерапии некоторыми авторами рассматривается использование иммуномодулирующих препаратов. Действие этих препаратов в большинстве случаев связано с их способностью влиять на активность внутриклеточных АМФ/цАМФ. Вместе с тем, известно также, что действие иммуномодуляторов следует рассматривать как совершенно неспецифическое и случайное с наиболее выраженным ответом у тех клонов или отдельных клеток, которые в момент иммуностимуляции оказались в индуктивной фазе пролиферации, либо в случаях опять же случайного нарушения иммуномодулятором естественного хронологического цикла активности клеток. На основании личного опыта авторы считают, что в ситуации персистентной и ослабевающей активности клонов специфических клеток у больных рецидивирующими герпесвирусными инфекциями применение иммуномодуляторов не имеет смысла, не дает желаемого положительного результата и может приводить к блокаде (истощению) функции клеток-мишеней.

Обзор литературы по лечению хронической рецидивирующей герпетической инфекции оставляет двойственное впечатление. С одной стороны - удивительная простота достижения ближайшего положительного клинического и отдаленного антирецидивного результатов лечения. С другой - полное отсутствие противорецидивного эффекта после отмены виростатических препаратов и пессимистический взгляд на перспективу специфической и неспецифической иммуностимулирующей терапии. И ведь действительно, вряд ли найдется врач, который брался за лечение хронической герпетической инфекции и не испытал вместе со своим пациентом горечь разочарования в связи с развитием очередного рецидива.

В настоящем исследовании будет проанализирован накопленный в клинике «Витацелл» за последние 4 года опыт комбинированной терапии хронической герпетической HSV-инфекции с целью лечения, а также предупреждения рецидивов. Несмотря на большое число публикаций в медицинской литературе о последовательном применении виростатиков и вакцины, нам не удалось встретить сообщений об одновременном применении супрессивной дозы Вальтрекса и герпетической вакцины. Обсуждаемые материалы, которые неоднократно были представлены в лекционных сообщениях, публикуются впервые.

Объект и методы исследования, лечебные схемы

В 1997-2001 г.г. под наблюдением в Детской клинике иммунодефицитов «Витацелл» находились 120 пациентов (детей - 16 в возрасте от 7 до 14 лет или 13,3%, взрослых - 104 или 86,7%) с хронической рецидивирующей герпетической инфекцией, вызванной HSV 1/2, которым было проведено комбинированное антигерпетическое лечение. Показаниями для назначения терапии служили:

- 1) хроническая рецидивирующая герпетическая инфекция, нарушающая качество жизни пациентов;
- 2) хроническая герпетическая инфекция, протекающая с клиническими признаками поражения жизненно важных органов и систем (прежде всего глаз и нервной системы);
- 3) клинически бессимптомная ДНК-позитивная хроническая персистентная HSV-инфекция у женщин детородного возраста с отягощенным акушерским анамнезом, перед планируемой беременностью.

В таблице 1 представлена клиническая характеристика пациентов, получавших комбинированную антигерпетическую терапию.

Основной концепцией комбинированной терапии хронической рецидивирующей герпетической HSV-инфекции было одновременное применение длительного курса виростатиков и

специфической иммуностимуляции герпетической вакциной в сочетании с другими противовирусными и иммуотропными препаратами.

Таблица 1
Клиническая характеристика пациентов с Хронической HSV-инфекцией, (N=120), получавших комбинированную антигерпетическую терапию

Клинич. варианты хронической HSV-инфекции	Дети	Взрослые	Всего
1. Рецидивирующий генитальный герпес	-	48	48
2. Рецидивирующий герпес кожи и слизистых оболочек	5	12	17
3. Офтальмогерпес	7	14	21
4. Герпетич. поражения нервной системы	4	8	12
5. Герпесассоцииров. синдром хронической усталости	-	7	7
6. Клинич. бессимптомная ДНК-позитивная хроническая HSV-инфекция у женщин с отягощенным акушерским анамнезом	-	15	15
Всего (абс./%)	16/13,3%	104/86,7%	120/100%

Предпочтение отдавали началу лечения в первые 1-2 дня рецидива в условиях стационара с внутривенным введением Зовиракса. Комбинация противовирусных средств включала 4 препарата:

- 1) Зовиракс внутривенно курсом 5-12 дней и/или Вальтрекс внутрь общим курсом от 60 до 180 дней;
- 2) иммуноглобулин человека с повышенным титром антител против HSV внутримышечно по 0,2-0,3 мл/кг массы тела в сутки №5-7;
- 3) рекомбинантный α -интерферон внутримышечно по 3 млн. в сутки ежедневно 14-28 дней, а затем 3 раза в неделю еще в течение 4-8-ми недель;
- 4) Эрбисол внутримышечно по 4 мл в сутки в течение 10-20 дней.

Зовиракс внутривенно в сочетании с приемом ацикловира внутрь (в 1997-1998 г.г. - Зовиракс, с 1999 г. - Вальтрекс) получали 87 человек (72,5%), монотерапию ацикловиром внутрь - 33 (27,5%). Специфическую иммуностимуляцию проводили на фоне непрерывного приема супрессивной дозы 500 мг/сутки Вальтрекса спустя 3-4 недели «светлого» клинического промежутка культуральной инактивированной герпетической вакциной по 0,2 мл внутрикожно курсом из 10 инъекций (первые 5 инъекций - 1 раз в 4 дня, вторые 5 - 1 раз в 5 дней). Из иммуотропных препаратов по показаниям назначали изопринозин по 3000 мг в сутки в течение 7 дней.

Общая продолжительность комбинированной терапии в 75/120 (62,5%) случаях, в том числе у всех 48 больных генитальным герпесом, 12 человек с герпетическим поражением кожи и слизистых оболочек и у всех 15 клинически здоровых ДНК HSV-нозитивных женщин, составила от 10 до 12 недель. У 16/120 (13,3%) больных (герпес кожи и слизистых оболочек - 5 пациентов, синдром хронической усталости (СХУ) - 5, офтальмогерпес - 2, герпетические поражения нервной системы - 4) - от 13 до 18 недель; у 26/120 (21,7%) больных (офтальмогерпес - 17, герпетические поражения нервной системы - 7, СХУ - 2) - от 19 до 28 недель. Только у 3/120 (2,5%) больных с кератоувеитами (2 человека) и поражениями нервной системы (1 человек) общая продолжительность лечения составляла более 28 недель.

Все пациенты были обследованы методами иммуноферментного и PCR анализов на HSV1/2 согласно ранее проведенному протоколу [4], а также на другие патогены. Лабораторное тестирование на маркеры репликативной активности HSV в крови и слезе осуществляли на фоне проводимого лечения каждые 5-7 дней до получения негативных результатов, а затем, соответственно, спустя 2 и 4 недели и 3, 6 и 12 месяцев.

Безопасность применения Зовиракса и Вальтрекса оценивали на основании результатов динамичного определения гематологических (уровень гемоглобина, количество лейкоцитов, гранулоцитов и тромбоцитов) и биохимических (АлАТ в цельной и разведенной сыворотке крови, креатинин, активность щелочной фосфатазы) показателей.

Для выявления фоновой иммунной недостаточности проводили комплексное определение иммунного статуса. А именно: определение относительного и абсолютного содержания основных типов иммунокомпетентных клеток (CD3, CD4, CD8, CD16, CD22) иммуногистохимическим пероксидазным антипероксидазным (ПАП) методом с использованием моноклональных антител (МКАТ) и наборов к ним для научных и лабораторных исследований (Институт экспериментальной патологии, онкологии и радиобиологии им. Р.Е. Кавецкого НАН Украины), больших гранулярных лимфоцитов (БГЛ), фагоцитарной активности (фагоцитарное число и фагоцитарный индекс), а также гуморальных факторов - общего содержания иммуноглобулинов А, М, G, циркулирующих иммунных комплексов (ЦИК), по показаниям - уровня Ig E и наличия антител к односпиральной, денатурированной и нативной ДНК. В зависимости от органа- и системопатологии проводили инструментальное обследование: ультразвуковое исследование (УЗИ) печени, селезенки и других паренхиматозных органов, ультразвуковую доплерографию сосудов головного мозга,

электроэнцефалографию (ЭЭГ), магниторезонансную томографию (МРТ) головного и спинного мозга, УЗИ глазного яблока, офтальмоскопию, фотографирование глазного дна.

Результаты и обсуждение

Из 48 взрослых (женщин - 31, мужчин - 17) с генитальным герпесом и 17 пациентов с герпетическими высыпаниями на коже лица и слизистой оболочки ротовой полости только в 2/65 случаях (3%) отмечены острые проявления клинического дебюта заболевания. Лечение проводили по инициативе самих пациентов, которые посчитали, что качество их жизни уже нарушено и они не собираются ожидать следующего эпизода болезни. Во всех остальных 97% случаев заболевание характеризовалось длительным «стажем» и упорным рецидивирующим течением. Только у 7 человек (11±4%) продолжительность рецидивирования составляла от 6 до 12 мес; у 15/63 пациентов (24±5%) - от 1 до 3 лет; у 24/63 (38±6%) - от 4 до 7 лет; у 13/63 (21±5%) - от 8 до 12 лет и в 4 случаях (6±3%) - более 12 лет.

Заболевание отличалось, как правило, достаточно агрессивным течением. Ежемесячные рецидивы генитального герпеса отмечены почти в половине случаев - у 30/63 взрослых (48±6%), в том числе у 12/63 (19±5%) - вообще без «светлого» промежутка. Основным провоцирующим фактором у 24/31 (78±8%) женщин были критические дни менструального цикла. Каждые 3 месяца рецидивы развивались еще у 19/63 человек (30±6%). Редкие рецидивы не более 1 раза в полугодие отмечали 14/63 человек (22±5%). Из 48 пациентов с рецидивирующим генитальным герпесом в 19 случаях (39,6%) отмечена тяжелая психоэмоциональная депрессия, которая у 14 человек (29,2%) сопровождалась навязчивыми суицидальными мотивами, что значительно превосходило известные зарубежные данные о подобных настроениях в этой группе больных на уровне 10%.

Клинические проявления рецидивирующего офтальмогерпеса были у 21/120 (17,5%) пациента, получивших комбинированную терапию. В 5 случаях развился рецидивирующий конъюнктивит, в 6 - керато-конъюнктивит, в 9 - герпетический увеит, в одном - кератоконъюнктивит с паувеитом OD. Давность заболевания составляла от 3-х до 32 месяцев. Все пациенты с увеитами (детей - 7, взрослых - 2) неоднократно получали курсы стандартной при диагнозе «увеит» противорецидивной терапии с применением антибиотиков и кортикостероидов внутримышечно и/или парабюльбарно, которые давали кратковременный положительный результат либо вообще оказывались неэффективными. Двухстороннее поражение зрительного тракта отмечено у 5/9 человек, одностороннее - у 4/9. Острота зрения снижалась от 60-70% до 2-5%, в одном случае - до светоощущений, еще в 2-х - у ребенка 6 лет и

женщины 51 года развилась монокулярная слепота на правый глаз. Герпетическая этиология увеитов у 7/9 пациентов была установлена впервые и антивирусная терапия ранее не проводилась. Дополнительно к основному протоколу комбинированной терапии всем больным с увеитами проводили парабульбарные инъекции рекомбинантного α -интерферона и эрбисола (врачи-офтальмологи Л.Н. Лисняк и И.Н. Проценко). У 9/12 пациентов с конъюктивитами и керато-конъюктивитами в связи с предполагаемой герпетической этиологией патологического процесса на предварительных этапах медицинской помощи назначали антигерпетические препараты, что, однако, не предотвращало очередного рецидива. В 4 (44±18)% из этих 9 случаев в клинике была установлена смешанная этиология процесса, вызванного хламидиозной микст-инфекцией, что было учтено при проведении этиотропной терапии.

Из 12 пациентов с герпетическими поражениями нервной системы у 4 детей была фармакорезистентная форма серийных эпилептических приступов; у 8 взрослых - клинически рецидивирующие конвекситальные арахноидиты (5 человек) и гипоталамический синдром с симпатоадреналовыми и вагоинсулярными кризами (3 человека). Диагноз HSV-этиологии поражения нервной системы в 9 случаях (в том числе у всех 4 детей) был установлен впервые.

Клиника герпес-ассоциированного СХУ характеризовалась преобладающей психоэмоциональной и астеновегетативной симптоматикой и практически не имела существенных отличительных признаков по сравнению с СХУ цитомегаловирусной этиологии, описание которого было приведено ранее [5].

Комбинированная терапия была проведена перед планируемой беременностью 15 клинически здоровым женщинам с лабораторными признаками репликативной формы хронической HSV1/2-инфекции (обнаружение в крови персистенции ДНК HSV1/2 и отягощенным акушерским анамнезом: «привычные» выкидыши, замершая беременность, мертворождение, смерть новорожденного или ребенка до 1 года, рождение ребенка-инвалида). На протяжении от 2 до 7 лет у этих 15 супружеских пар было физиологически зачато 48 беременностей (от 2 до 5 в каждой паре). Нереализованных или патологически завершённых беременностей было 45/48 (94±4)%; в 3 семьях (6±4)% росли здоровые дети. Суммарная потеря плодов составила 37/48 или (77±6)%, смерть новорожденного и детей до 1 года - 3/48 (6±4)%; в 5 семьях (10±5)% росли дети-инвалиды с поражением нервной системы.

Во всех случаях клинически манифестных форм заболевания проведение I этапа комбинированной терапии (противовирусного лечения) позволило получить ближайший положительный клинический результат.

Отмечен быстрый регресс высыпаний с подсыханием везикул и образованием корочек при рецидивирующем генитальном герпесе и герпетическом поражении кожи лица и туловища и слизистых оболочек ротовой полости. У всех 9 пациентов с клиникой герпетического увеита первые признаки восстановления зрения отмечены на 4-7 день лечения, максимальное улучшение - в течение 3-4 недель. Восстановление остроты зрения происходило за счет рассасывания помутнений хрусталика и его задней капсулы, синехий в стекловидном теле, локализации и уменьшения дистрофических и воспалительных очагов на глазном дне. Лечение кератоконъюктивитов представляло более сложную задачу, особенно в случаях микст-инфекции.

Приведем клиническое наблюдение.

Пациентка Ц., 51 года (ист. бол. №С-9/98) находится под наблюдением в клинике с мая 1998 г. После амбулаторного обследования была госпитализирована в клинику с диагнозом: хронический непрерывно рецидивирующий керато-конъюнктивит правого глаза (OD) микст-этиологии (HSV1+Chlamidia trachomatis), герпетический увеит OD. Состояние после 3-х кератопластик OD. Вторичный иммунодефицитный синдром онкогенного генеза.

Из анамнеза: в феврале 1995 г. в связи с онкопроцессом произведена радикальная операция экстирпации матки с придатками. Проведен полный курс лучевой терапии. В мае 1995 г. при попытке установить контактные линзы развился посттравматический правосторонний кератит, принявший непрерывно рецидивирующее течение. В октябре 1995 г. в связи с подозрением на герпетическую этиологию поражения глаза был назначен первый курс виростатиков - Зовиракс внутривенно. В связи с незначительным клиническим улучшением в ноябре 1995 г. была произведена первая кератопластика OD. После рецидива кератоконъюктивита - вторая кератопластика через 10 месяцев в сентябре 1996 г.

Спустя еще 10 месяцев в июле 1997 г. и в связи с прогрессирующим поражением трансплантированной роговицы и ее отторжением, а также сопутствующим развитием правостороннего увеита с катарактой и помутнением стекловидного тела проведена третья операция: замена роговицы и хрусталика OD. С 28.02.1998 г. до обращения в клинику в течение 10 недель непрерывно получала Зовиракс в дозе 800 мг в сутки без стабильного клинического эффекта - сохранялась угроза очередного отторжения роговицы; из-за помутнения роговицы, задней капсулы хрусталика и фиброза стекловидного тела развилась полная слепота на правый глаз. В стекловидном теле OS появились «свежие» помутнения, VOS - 0,7.

При обследовании в клинике были выявлены: анти-HSV1-IgG в крови (83

IU/ml) и в слезе OD (37 IU/ml), анти-Chl.trach.-Ig G в крови (1:64). В слезе обнаружены ДНК HSV1/2 и ДНК Chl.trach. Анти-HSV 1/2-Ig M - негатив. Уровень Т-хелперов (CD4) -340 кл/мл.

Было проведено лечение: Зовиракс внутривенно 1000 мг/сутки (10 дней); + Зовиракс внутрь последовательно 1000 мг/сутки - 30 дней, 800 мг/сутки - 60 дней, 400 мг/сутки - 85 дней; + иммуноглобулин человека против HSV внутримышечно №5; + лаферон внутримышечно 3 млн/сутки (90 дней, в том числе первые 30 дней - ежедневно); + Эрбисол внутримышечно - 20 дней, парабульбарно - 10 инъекций; + вибрамицин 0,2 г/сутки - 10 дней. Кроме того, лечение было дополнено патогенетически иммунокорректирующими и симптоматическими препаратами. Через 155 дней после начала комбинированной терапии была проведена по схеме специфическая активная иммунизация герпетической вакциной.

Общая продолжительность лечения составила 30 недель, в том числе супрессивной терапии Зовираксом - 25 недель. В течение первых 2 недель удалось добиться стабилизации процесса на конъюнктиве и роговице, появились светоощущения, а затем - возможность счета пальцев перед правым глазом. Катамнез: через 6 месяцев от начала терапии были сняты швы с роговицы OD, VOD - 0,02, VOS -1,0. Спустя 40 месяцев от начала наблюдения сохраняется

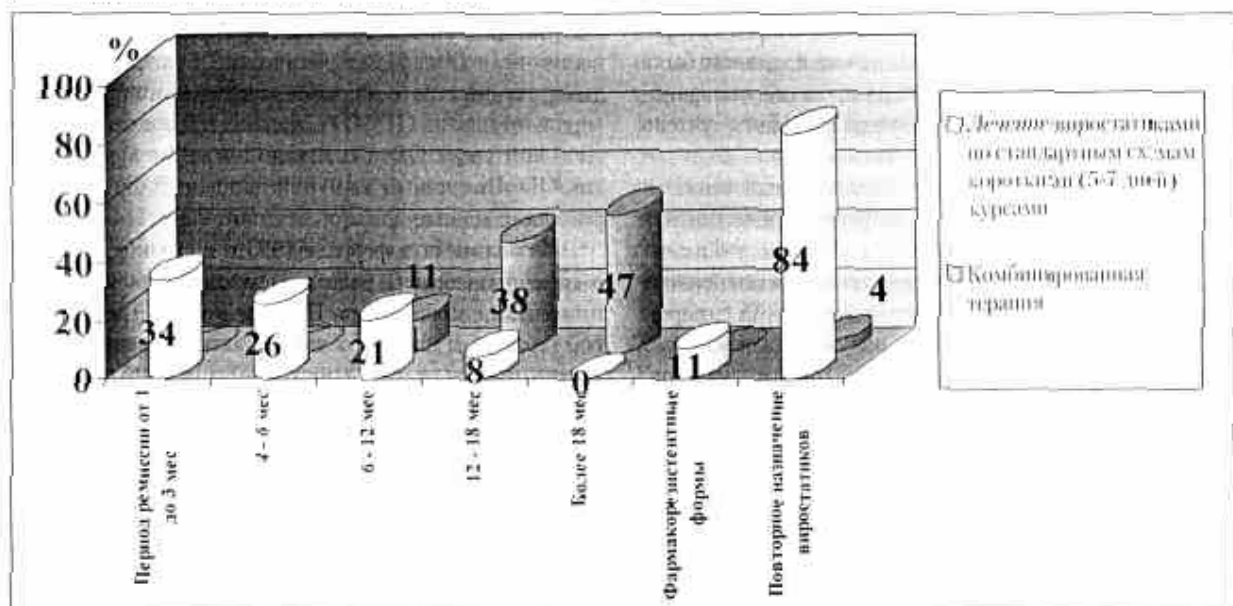
клиническая ремиссия хронической HSV-инфекции, которая стабильно находится в латентной форме. Пациентка сохранила трудоспособность, ведет активный образ жизни.

У всех 4 детей с герпетическим поражением нервной системы в ближайшие 2 недели после начала лечения отмечено изменение характера и продолжительности эпилептических приступов на фоне стабильной противосудорожной терапии. Вакцинацию начинали спустя 6-8 недель после начала терапии. В 3 случаях приступы полностью прекратились в течение 3-х месяцев от начала лечения, еще в 1 - в течение 6 месяцев.

У всех 7 пациентов с клиникой герпес-ассоциированного синдрома хронической усталости положительный эффект от проводимой противовирусной терапии был получен в течение ближайшего месяца. Полная клиническая реабилитация наступила в течение 3-4 месяцев после начала лечения.

В результате комбинированной терапии, проведенной 15 клинически здоровым ДНК HSV-позитивным женщинам с отягощенным акушерским анамнезом, во всех случаях удалось добиться стойкой ДНК-негативации хронической HSV-инфекции. В последующем периоде катамнестического наблюдения в 9 семьях родились здоровые не инфицированные HSV 11 младенцев (в одной семье - двойня, в другой - две последовательные беременности).

График 1. Сравнительная эффективность применения виростатиков по стандартным схемам (N=76) и по схемам комбинированной терапии (N=120)



Предшествующий (до проведения комбинированной терапии) прием препаратов ацикловира стандартными курсами по 5-7 дней как средства монотерапии или в сочетании с иммуномодулирующими и интерферонстимулирующими препаратами (в 53/76 (70±5)% случаях) отмечен в анамнезе у 76 пациентов, в том числе у всех 48 (63±6)% больных с рецидивирующим генитальным герпесом, у 14 человек (18±4)% с поражением кожи лица, туловища и слизистой оболочки ротовой полости, у 11 человек (14±4)% с офтальмогерпесом и у 3 (4±2)% - с поражением нервной системы. Сравнительная эффективность применения виростатиков по стандартным коротким схемам лечения отдельных эпизодов рецидивирующего герпеса и по схеме комбинированной терапии представлены на графике 1.

Как видно из графика 1, стандартная терапия виростатиками короткими курсами в качестве монотерапии или в сочетании с неспецифической иммуностимулирующей терапией, несмотря на отчетливый ближайший положительный клинический эффект, не предотвращала развитие новых рецидивов болезни. Так, период клинической ремиссии после отмены препарата в 34% случаев продолжался от 1 до 3 месяцев, еще в 26% случаев - не более 6 месяцев, в 21% - от 6 до 12 месяцев; только в 8% случаев - до 18 месяцев. У 84% больных в связи с развитием рецидива требовалось повторное назначение виростатиков. Кроме того, у 8 пациентов (рецидивирующий генитальный герпес - 6 человек, офтальмогерпес - 2) или в 11% случаев обычные дозы ацикловира при повторном назначении оказывались низко или вообще неэффективными. Такие клинически фармакорезистентные формы заболевания косвенно могли свидетельствовать о формировании в инфицированном организме резистентных штаммов HSV как следствие нерациональной предшествующей терапии ацикловиром.

В результате проведения комбинированной терапии у 115/120 человек (96%) ближайшие клинически полные рецидивы (в течение 6 месяцев после ее отмены) вообще отсутствовали.

У 18/120 (15%) человек с генитальным герпесом и герпетическим поражением кожи и слизистых оболочек в первые 4-12 недель после окончания лечения развились эпизоды клинически редуцированных обострений, которые характеризовались локальной болезненностью, зудом, легким жжением, в нескольких случаях - появлением единичных везикул. Все болезненные симптомы проходили самостоятельно в течение 2-3 дней, реже - 4-5 без повторного назначения виростатиков. Период ремиссии (ограниченный сроками катамнестического наблюдения) составлял в 11% случаев от 6 до 12 месяцев, в 38% - от 12 до 18 месяцев, в 47% - более 18 месяцев. Только у 5 человек (4%) в связи с рецидивами генитального герпеса спустя 4-6, 8 и 10 месяцев после окончания первого курса лечения потребовалось повторное назначение герпетической вакцины на фоне супрессивной (500 мг/сутки) дозы Вальтрекса. Клинически фармакорезистентных ситуаций у больных, получавших комбинированную терапию, не отмечено.

Таким образом, комбинированное применение супрессивной дозы Вальтрекса и герпетической вакцины стандартным курсом из 10 инъекций обеспечивало выраженный ближайший и отдаленный противорецидивный эффекты и предотвращало развитие вакцин-индуцированных рецидивов во время курса лечения. Только в 15% случаев развились ближайшие редуцированные обострения, во время которых не назначали виростатиков и рассматривали условно данный факт в иммунологическом плане как дополнительный эпизод специфической иммуностимуляции. Только в (4±2)% случаев в связи с повторными рецидивами генитального герпеса и ограниченной эффективностью первого курса был назначен второй курс комбинированной терапии. Применение Вальтрекса на фоне введения герпетической вакцины можно также рассматривать как превентивную меру предупреждения гиперантигенемии, возникновение которой во время вакцинации, по известным данным литературы, может вызывать неконтролируемые аутоиммунные реакции [11].

Выводы

1. Комбинированная терапия хронической рецидивирующей герпетической (HSV1/2) инфекции, проведенная 120 пациентам (детей - 16 или 13,3%, взрослых - 104 или 86,7%), состояла из двух последовательных циклов и включала назначение противовирусной терапии (комплекс из 4 препаратов: Зовиракс внутривенно и/или Вальтрекс + иммуноглобулин человека против HSV + рекомбинантный α -интерферон + Эрбисол) с последующим проведением спустя 3-4 недели клинически «светлого» промежутка активной специфической иммуностимуляции герпетической вакциной курсом из 10 внутрикожных инъекций на фоне непрерывного приема супрессивной дозы Вальтрекса (500 мг в сутки).
2. Показанием для проведения комбинированной терапии является хроническая клинически манифестная рецидивирующая HSV1/2-инфекция, нарушающая качество жизни пациентов или протекающая с признаками поражения жизненно важных органов и систем, прежде всего глаз и нервной системы, а также клинически бессимптомная хроническая персистентная ДНК-позитивная HSV1/2-инфекция у женщин детородного возраста с отягощенным акушерским анамнезом.
3. У всех 105 пациентов с клинически манифестными формами HSV-инфекции, которым было начато противовирусное лечение по схеме первого цикла комбинированной терапии, был отмечен ближайший положительный клинический эффект. В том числе у 48/120 (40%) больных с рецидивирующим генитальным герпесом и 17/120 (14,2%) больных с герпетическим поражением кожи лица и туловища и слизистой оболочки ротовой полости, у 21/120 (17,5%) больного с рецидивирующим офтальмогерпесом и 12/120 (10%) больных с герпетическим поражением нервной системы, у 7/120 (5,8%) больных с герпес-ассоциированным синдромом хронической усталости.
4. У всех 15/120 (12,5%) клинически здоровых женщин с отягощенным акушерским анамнезом (45/48 или 94%±4% нереализованных или патологически завершённых беременностей) и бессимптомной хронической ДНК-позитивной HSV-инфекцией проведение комбинированной терапии позволило добиться стойкой ДНК-негативации HSV в крови и обеспечило в последующем (максимальный период катамнестического наблюдения - 42 месяца) физиологическое протекание 9 наступивших беременностей и рождение 11 младенцев, не инфицированных HSV.
5. Комбинированная терапия хронической HSV-инфекции по предложенной схеме, в сравнении со стандартными (5-7 дней) короткими курсами приема ацикловира отличается умеренной продолжительностью (в 62,5% случаев - 10-12 недель, в 13,3% - 13-18 недель, в 21,7% - 19-28 недель, только в 2,5% - более 28 недель) и обладает выраженным антирецидивным эффектом.
6. В 18/120 (15%) случаях при генитальном герпесе и герпетических поражениях кожи и слизистых оболочек в ближайшем после лечения периоде развились, как правило, однократные эпизоды редуцированных обострений с минимальной клинической симптоматикой, при которой повторного назначения виростатиков не проводили. Только у 5 человек (4%) в течение 4-10 месяцев после завершения лечения с связи с повторными рецидивами генитального герпеса возникла необходимость назначения второго курса супрессивной терапии Вальтрексом (500 мг в сутки) в сочетании с герпетической вакциной.
7. Предложенная и клинически апробированная схема комбинированной терапии виростатиками и другими противовирусными препаратами в сочетании с активной специфической иммуностимуляцией герпетической вакциной на фоне супрессивной дозы Вальтрекса (500 мг в сутки) обеспечила стойкую клиническую и/или лабораторную ремиссию (от 6 до 18 месяцев и более - срок наблюдения) у 96% пациентов с хронической HSV-инфекцией.